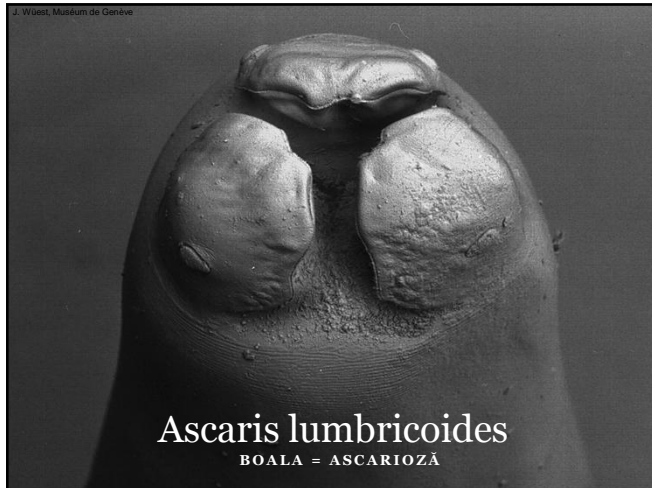


Morfologie

- cel mai mare nematod
- alungit, cilindric, extremități conice
- ♀ 20-25 cm, ambele extremități sunt drepte
- ♂ 10-17 cm, extremitatea posterioară curbată
- aparatul digestiv
 - orificiul bucal: 3 buze cu matgini dințate
 - orificiul anal: subterminal, ventral



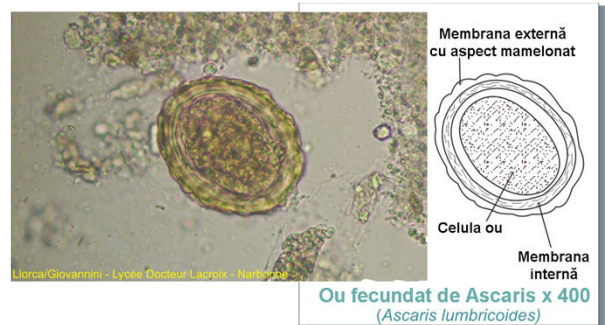
Morfologie

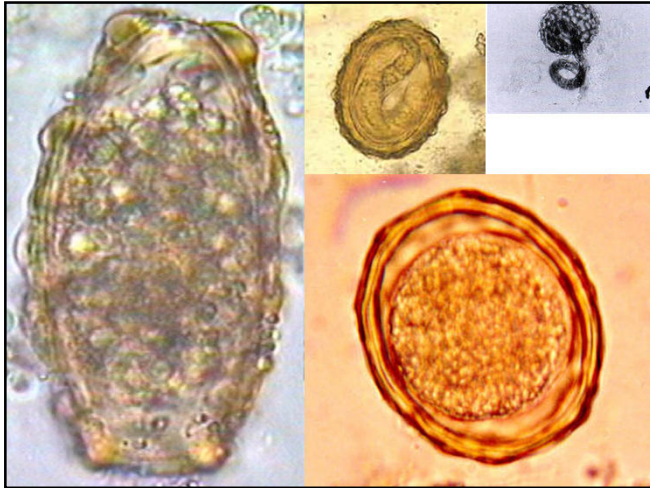- oul:
 - fecundat
 - ✦ are culoare galben-brună în materiile fecale
 - ✦ este sferic sau ușor ovalar
 - ✦ 65-75μ/30-50 μ
 - ✦ Structura:
 - la exterior un înveliș albuminos, mamelonat (membrană protectoare auxiliară)
 - un strat incolor, relativ gros, neted
 - membrană internă subțire, permeabilă
 - în interior se află celula ou rotundă, care nu umple complet oul, lăsând un spațiu liber la extremități
 - ✦ este eliminat în stadiul unicelular

Morfologie

- nefecundate
 - ✦ depuse în lipsa masculului
 - ✦ de culoare galben-brună în materiile fecale
 - ✦ mai alungite
 - ✦ 88-93 μ/38-40 μ
 - ✦ structura
 - în interior conținând o masă dezorganizată de granule ce umple complet oul
- La temperaturi de 22-23°C, în condiții de umiditate și umbră, în decurs de 3-4 săptămâni în ou se dezvoltă o **larvă infectantă**

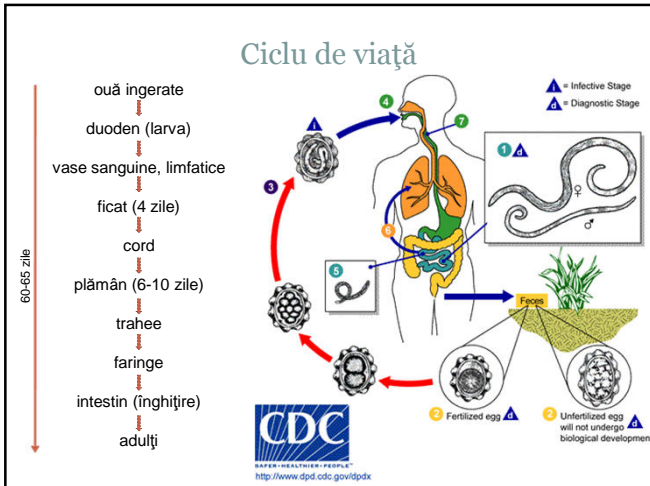
Morfologie





Ciclu biologic

- ouăle:
 - rezistă la temperaturi scăzute, desicație, putrefacție
 - rămân viabile pe sol > 1 an
 - la 22-23°C se dezvoltă în 2-3 săptămâni o larvă infectantă
- 2 faze de dezvoltare
 - tisulară
 - intestinală



Patogenie

- primoinfecția
 - tolerată ușor (lipsa sensibilizării)
- infecțiile ulterioare
 - reacții tisulare intense (datorate sensibilizării)
 - × intestin: infiltrat eozinofilic, granuloame
 - × plămân: infiltrat cu PMN și eozinofile (**sindrom Loeffler**)
 - × reacții generale de hipersensibilizare
 - alergenul ascaridian este unul din cele mai potente alergene de natură parazitara

Patogenie

- parazitul adult:
 - localizat în intestin
 - față de parazitul adult: toleranță mai mare
 - are tendința de a pătrunde în apendice sau ampula Vater

Manifestări clinice

- faza de migrare
 - simptome abdominale neînsemnate
 - ascarioza pulmonară
 - × durată: 1-2 săptămâni
 - × tuse ușoară -> pneumonie cu dispnee, tuse, durere retrosternală, febră, hemoptizie
 - × ex. radiologic: opacități pulmonare labile
 - × prezența larvelor în spută
 - × hipereozinofilie (30-50%)

Manifestări clinice

- **ascarioza intestinală**
 - manifestări condiționate de încărcarea parazitară
 - semne digestive
 - × anorexie
 - × dureri abdominale
 - × vărsături
 - × diaree / constipație
 - × dezechilibru nutrițional

Manifestări clinice

- **Complicații**
 - agregarea paraziților în ghemuri -> obstrucție intestinală
 - × afectează în special copiii (intestin cu lumen mic)
 - × debut: dureri abdominale severe, vomă, distensie abdominală
 - × ! gangrenă intestinală, perforație și **peritonită**
 - migrarea paraziților din intestin (**eratism**)
 - × spasme datorate iritației terminațiilor nervoase
 - × ileus acut -> necroză, peritonită

Manifestări clinice

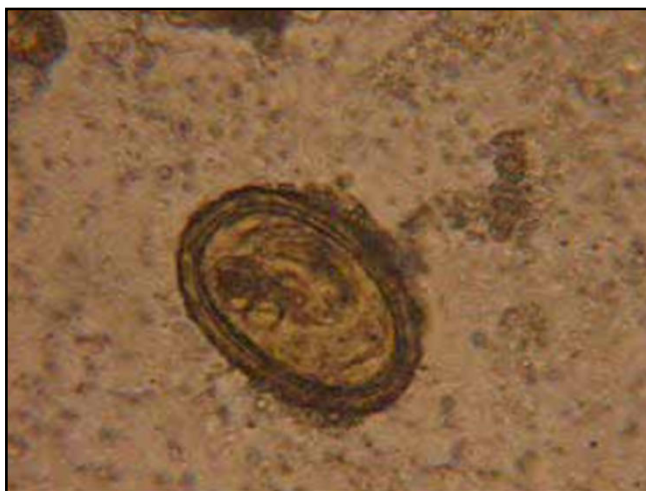- pătrunderea parazitului în:
 - × căile biliare
 - icter mecanic
 - abces hepatic (dacă intră în țesutul hepatic)
 - × ductul pancreatic > pancreatită
 - × apendice > apendicită
- migrarea parazitului prin faringe în cavitatea nazală și bucală (risc de **asfixie**)
- ! alergii
 - × astm bronșic, edem angioneurotic, urticarie, conjunctivită, diaree

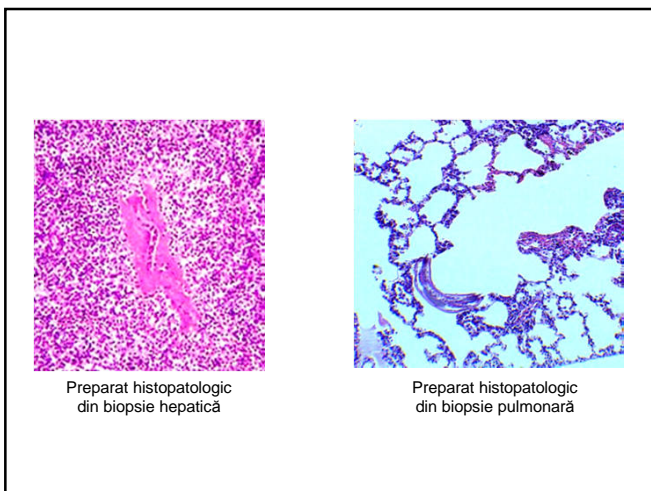
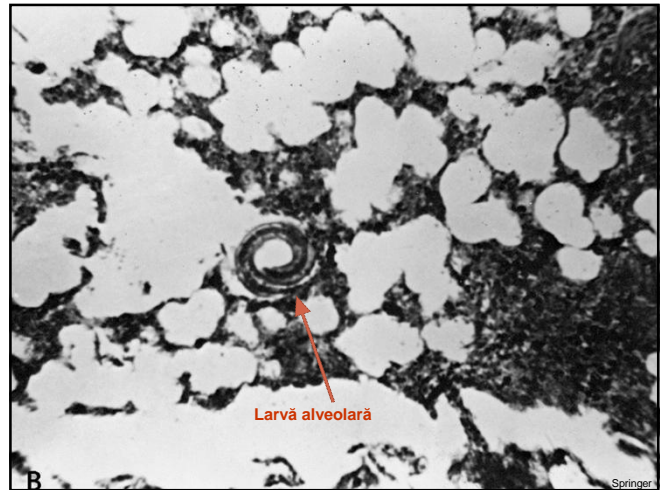
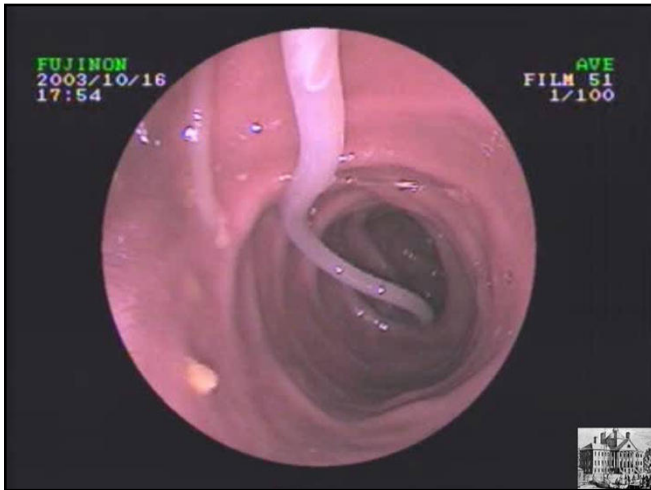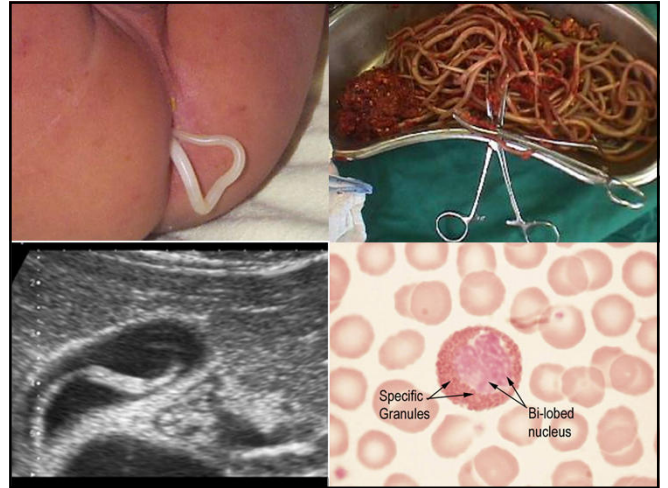
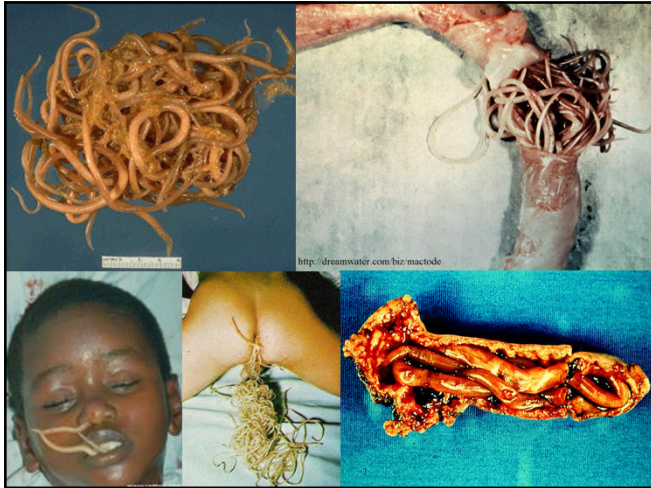Diagnostic

- **decelarea parazitului adult**
 - eliminat prin anus, cavitatea bucală
 - descoperit în intestin (intervenție chirurgicală, examen radiologic)
- **decelarea larvelor**
 - în spută sau suc gastric
 - în material biptic pulmonar sau hepatic
- **evidențierea ouălor în materii fecale**
 - se evidențiază mai bine printr-o metodă de concentrare
 - ! Dacă sunt prezenți doar paraziți de același sex
 - × masculii nu produc ouă
 - × ouăle produse de femele sunt nefecundate (atipice, greu de recunoscut)

Diagnostic

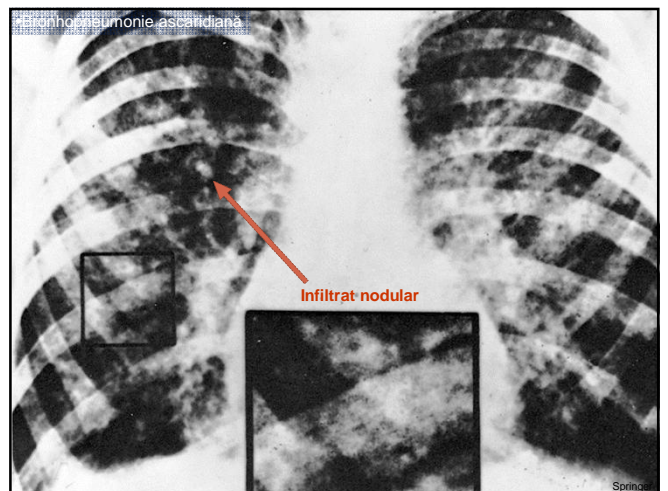
- **Eozinofilia**
 - ridicată în faza migratorie (30-50%)
 - descrește rapid în faza intestinală
 - după 60 zile nu depășește 10%.





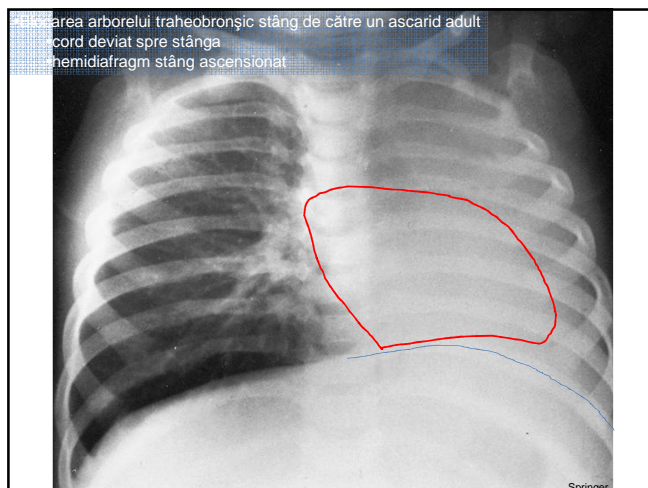
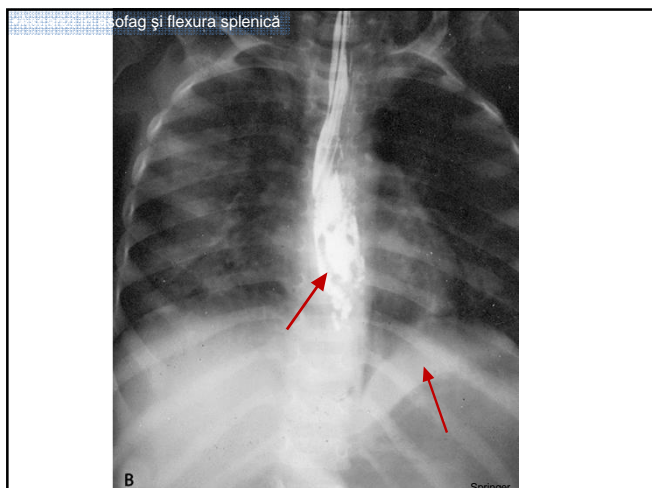
Preparat histopatologic din biopsie hepaticã

Preparat histopatologic din biopsie pulmonarã



Hiponno pneumonie ascariãiana

Infiltrat nodular



Epidemiologie

- omul se infectează prin ingerarea ouălor din mediul extern (1g de pământ conține câteva sute de ouă)
- rezervor: omul purtător al paraziților **de ambele sexe**
- ascarioza este o **infecție endemică**
- prevalența bolii depinde de **stadiul socio-economic** local



Tratament

- Mebendazol 200 mg/zi, 3 zile
- Albendazol 10 mg/kgc/zi, 3 zile
- în ocluzie intestinala sau biliară
 - Piperazină 75 mg/kgc 2 zile consecutiv (paralizează viermii)
- Levamisol, Pirantel
- Prognosticul este în general bun

Profilaxie

- igiena alimentației și individuală
- răspândirea ouălor este condiționată de nivelul igienei sanitare dintr-o zonă (sistemele de canalizare)
- în zonele endemice: tratament periodic în masă